

Ecografía y capacidad resolutiva en Atención Primaria: A proposito de un caso de microhematuria

Portela Romero, Manuel¹, Do Muiño Joga, Manuel², Bugarín González, Rosendo³

¹ Médico especialista en medicina familiar y comunitaria. Centro de Salud de Padrón (XAP Santiago)

² Médico especialista en medicina familiar y comunitaria. Centro de Salud de Ordes (XAP Santiago)

³ Doctor en medicina. Médico especialista en medicina familiar y comunitaria. Centro de Salud de Calo-Teo (XAP Santiago)

Cad Aten Primaria
Ano 2012
Volume 19
Páx. 72-72

PALABRAS CLAVE

Hematuria, ecografía, neoplasia de vejiga, hipertrofia benigna de próstata.

CASO CLÍNICO

Paciente varón, de 65 años, fumador e hipertenso que acude a una revisión. Se solicita analítica general, antígeno prostático específico (PSA) y sistemático de orina con sedimento por referir síntomas prostáticos crónicos moderados -9 puntos en escala IPSS- (tabla 1). Tacto rectal: próstata indolora, con aumento de tamaño (más evidente en el lóbulo izquierdo), consistencia elástica, bien delimitada y móvil. En la analítica destaca tres cruces de sangre en el sistemático de orina, 5-10 leucocitos/campo y 20 hematíes/campo en la citometría del sedimento. PSA total de 1.21 ng/ml. Resto de la analítica dentro de la normalidad.

El paciente no refiere episodios previos de hematuria ni clínica uroprostática aguda.

Se decide realizar en el centro de salud ecografía abdomino-pélvica, destacando las imágenes 1,2 y 3:

- ¿Cuál es tu impresión diagnóstica?
- Neoplasia de próstata.
- Hipertrofia benigna de próstata.
- Neoplasia de vejiga
- Neoplasia de vejiga e hipertrofia benigna de próstata

Financiación: Los autores no hemos recibido financiación alguna ni declaran conflicto de interés alguno

Correspondencia

Manuel Portela Romero
Email: manuel.portela.romero@sergas.es

TABLA 1. Escala internacional de síntomas prostáticos (IPSS)

Pregunta	Ninguna	Menos de 1 vez cada 5 veces	Menos de la mitad	mitad de las veces	más de la mitad	casi siempre
Durante el pasado mes, ¿cuántas veces ha tenido la sensación, al terminar de orinar, de que su vejiga no se vaciaba por completo?	0	1	2	3	4	5
Durante el pasado mes, ¿cuántas veces ha tenido que orinar más de una vez en menos de dos horas?	0	1	2	3	4	5
Durante el pasado mes, ¿cuántas veces le ha sucedido que se le interrumpla o cortaba con intermitencia el chorro mientras orinaba?	0	1	2	3	4	5
Durante el pasado mes, ¿cuántas veces le ha resultado difícil aguantarse las ganas de orinar?	0	1	2	3	4	5
Durante el pasado mes, ¿cuántas veces ha tenido un chorro de orina flojo?	0	1	2	3	4	5
Durante el pasado mes, ¿cuántas veces ha tenido que apretar o esforzarse para empezar a orinar?	0	1	2	3	4	5
	0	1 vez	2 veces	3 veces	4 veces	5 veces o más
Durante el pasado mes, ¿cuántas veces ha tenido que orinar cada noche, desde que se acuesta hasta que se levanta por la mañana?	0	1	2	3	4	5

Puntuación síntomas prostáticos: 0-7 = Leve; 8-19 = Moderada; 20-35 = Grave

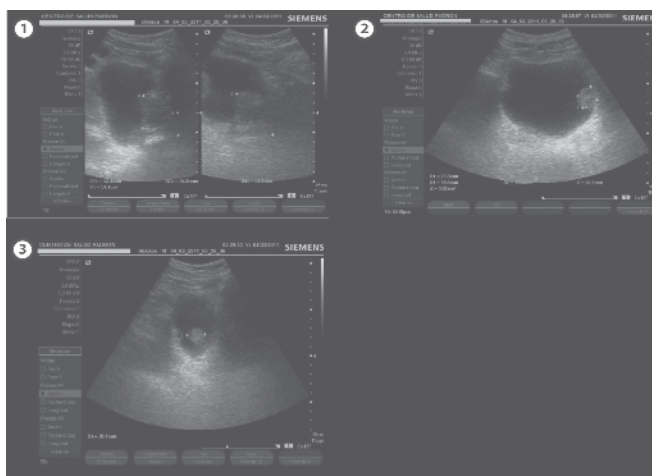


FIGURA 1. Cortes longitudinal y transversal vesico-prostáticos.

FIGURA 2. Cortes transversal vesical.

FIGURA 3. Cortes longitudinal vesical.